Vértigo pediátrico

S. Wiener-Vacher

El vértigo y los trastornos del equilibrio pediátricos, cuando se identifican, preocupan a los médicos y a las familias y llevan con demasiada frecuencia a realizar pruebas por imágenes innecesarias y caras, antes incluso que una correcta exploración clínica otoneurovestibular. En la redacción de este capítulo se han empleado los resultados de un estudio realizado durante 14 años con más de 2.000 pacientes remitidos por vértigo o trastornos del equilibrio a la unidad de exploraciones funcionales vestibulares del servicio de otorrinolaringología pediátrica del hospital Robert Debré (París). Se describen los principales signos que evocan una lesión del sistema del equilibrio, así como las principales etiologías encontradas en los casos pediátricos (equivalentes migrañosos, trastornos oftalmológicos, vértigo paroxístico benigno pediátrico y traumatismos). Esto permite definir la mejor actitud diagnóstica y terapéutica ante un vértigo pediátrico.

© 2005 *Elsevier SAS. Todos los derechos reservados.*

Palabras Clave: Vértigos; Vértigo paroxístico benigno; Trastorno de vergencia; Problemas oculares; Equilibrio; Neuritis; Laberintitis; Fractura del hueso temporal

Plan

- **Introducción** 1
- **El síntoma: vértigo** 2
  - ¿Qué es el vértigo? 2
  - ¿De dónde provienen la sensación de movimiento y la sensación vertiginosa? 2
- **Exploración clínica otoneurovestibular del niño con vértigo** 3
  - Exploración clínica vestibular básica 3
  - Exploración clínica neurológica 5
  - Exploración oftalmológica 6
- **Exploraciones vestibulares** 6
  - Pruebas de función canalicular 6
  - Pruebas de la función otolítica 7
- **¿Cuáles son las causas de vértigo pediátrico?** 8
  - Equivalentes migrañosos 8
  - Vértigo paroxístico benigno infantil (20%) 9
  - Contexto de traumatismo craneal (10%) 10
  - Malformación del oído interno (malformación de Mondini) 10
  - Trastornos visuales 12
  - Neuritis vestibular 12
  - Laberintitis 13
  - Tumor de la fosa posterior 13
  - Otros diagnósticos 13
- **Conclusión** 14

Introducción

La sensación vertiginosa, es decir, la información errónea de movimiento, puede deberse, tanto en el niño como en el adulto, a una anomalía del funcionamiento de los tres grandes sistemas sensoriales encargados de esta información (visual, vestibular y propioceptivo-somestésico). El vértigo pediátrico, cuando se identifica, es un síntoma que suele asustar a las familias y a los médicos. Los vértigos y los trastornos del equilibrio llevan por ello a menudo a un exceso de solicitud de exploraciones funcionales innecesarias y costosas (resonancia magnética, TC) sin que ayuden a un enfoque terapéutico adecuado. Esto se debe en gran medida a la ansiedad originada por el desconocimiento de una actitud diagnóstica clara encaminada a no pasar por alto el diagnóstico de «tumor de la fosa posterior», tan temido como infrecuente (menos del 1% de los vértigos pediátricos). Así pues, la pregunta ¿qué hacer ante los vértigos infantiles? es una cuestión importante.

Las sensaciones vertiginosas son un síntoma que no es fácil de reconocer en los casos infantiles y bastantes médicos piensan que es infrecuente. De hecho, la incidencia de los vértigos está subestimada por varias razones:

- una mala identificación del síntoma: el vértigo puede pasar desapercibido en los niños muy pequeños que no pueden describir su sensación vertiginosa y en los que sólo son aparentes los signos asociados a los vértigos (ataxia, vómitos, palidez, dolor abdominal), que orientan al médico hacia enfermedades digestivas (p. ej., gastroenteritis) o neurológicas (tumores de la fosa posterior) y no les llevan a realizar las pruebas adecuadas;

- el desconocimiento de las distintas causas de vértigo y de su frecuencia se relaciona con un conocimiento inadecuado del sistema vestibular y de su importancia en el control postural y motor en los niños. Esto se debe también a la ausencia desde hace mucho tiempo de pruebas adaptadas a los niños pequeños para explorar la totalidad de la función vestibular;
- la ausencia de una actitud diagnóstica coherente que tenga en cuenta la frecuencia de cada patología pediátrica expresada por los vértigos en función de la edad, y el desconocimiento de las pruebas clínicas sencillas que permiten orientar el diagnóstico, el conocimiento de los riesgos y los costes de las diferentes exploraciones solicitadas. Esto ha dejado y deja aún un gran número de vértigos pediátricos sin diagnóstico etiológico preciso y sin tratamiento adecuado.

Por tanto, este texto intentará aportar una respuesta tan precisa y concreta como posible a estas preguntas.

El síntoma: vértigo

¿Qué es el vértigo?

La sensación de vértigo proviene de una distorsión de la sensación de movimiento del cuerpo en el espacio. Esta distorsión puede ser una rotación (como un tiovivo) o una traslación (sensación de caída, de impulso, de balanceo) o tan sólo una sensación de inestabilidad.

El niño de corta edad que no puede expresar lo que siente se agarra a sus padres, pide ser cogido, rehúsa ser puesto de pie y se adormece. Es posible que cuando el niño pueda expresarse diga: «la casa da vueltas». El niño un poco mayor no siempre tiene de forma espontánea el vocabulario suficiente para definir su sensación y se contenta demasiado pronto con la palabra vértigo propuesta de inmediato por quien le rodea. Durante la anamnesis, se deben proponer distintas definiciones al niño que tenga trastornos del equilibrio, con cuidado de escogerlas para que elija las que más correspondan a lo que siente y así aproximarse al diagnóstico.

Los trastornos infantiles del equilibrio pueden traducirse en caídas frecuentes, una imposibilidad para mantenerse de pie (ataxia) o por trastornos de la marcha

La sensación de vértigo puede estar seguida o, al contrario, acompañada por náuseas, anorexia, vómitos, dolor abdominal («dolor de estómago»), cefaleas y trastornos neurovegetativos (palidez y taquicardia que pueden llegar hasta un síncope vagal).

¿De dónde provienen la sensación de movimiento y la sensación vertiginosa?

El movimiento de la cabeza se percibe gracias a tres tipos de receptores: vestibulares, visuales y somestésicos (superficiales y profundos o propioceptivos). Los receptores vestibulares se sitúan en el oído interno, una cavidad ósea excavada en el hueso temporal, que alberga también el sistema auditivo. Estos receptores perciben los movimientos de rotación y de traslación, así como la posición de la cabeza respecto a la gravedad. Los receptores visuales perciben los movimientos del cuerpo en el espacio respecto a las referencias próximas o lejanas. Los receptores propioceptivos situados a nivel de los tendones, las articulaciones y la piel perciben los movimientos y la posición de diferentes partes del cuerpo, así como su contacto con el suelo (por ejemplo, planta de los pies durante la marcha, nalgas durante la posición sentada) (Fig. 1).

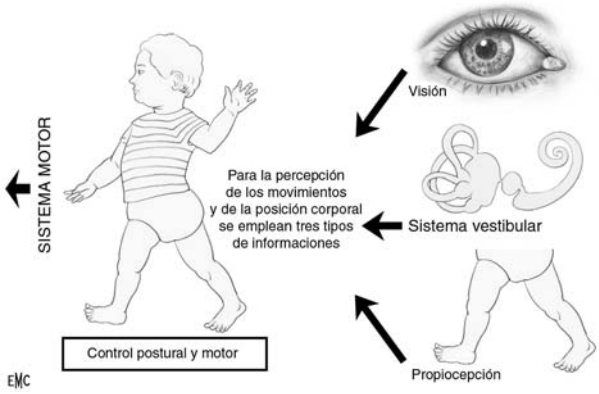

Figura 1. Vértigo y equilibrio.

> *Punto importante*
>
> La distorsión sensorial responsable del vértigo puede provenir del mal funcionamiento de uno o de varios de estos receptores sensoriales de movimiento, pero también de todas las estructuras centrales participantes en el análisis y la integración de las informaciones de movimiento y de posición de la cabeza y del cuerpo.

Disfunción de uno o de varios receptores sensoriales de movimiento

La sensación de vértigo puede provenir en primer lugar del vestíbulo y/o de los ojos y, de forma ocasional, de los receptores propioceptivos. La disfunción vestibular puede inducir una sensación vertiginosa (vértigo rotatorio intenso, lateropulsión, caída, cabeceo) que puede ser breve o de varias horas, relacionada con los movimientos o agravada por los movimientos de la cabeza. Se asocia a menudo en el período agudo con movimientos característicos de los ojos: el nistagmo. El nistagmo se compone de movimientos conjugados de ambos ojos que asocian una fase lenta seguida de una fase rápida. Se debe reconocer la fase rápida en la clínica, porque localiza los receptores vestibulares más activos (por ejemplo, una lesión derecha se acompaña de un nistagmo izquierdo de dirección constante). Un trastorno visual puede igualmente ser responsable de vértigo, sobre todo cuando afecta a la visión binocular dinámica (visión asimétrica, trastornos de vergencia). En estos casos los vértigos a menudo se relacionan con fatiga visual (sesiones prolongadas de videojuegos, de ordenador, de televisión, de lectura), aparecen con los movimientos de la cabeza o sólo de la mirada, pero una causa visual nunca provocará por sí sola un vértigo rotatorio intenso de varias horas, a diferencia de un trastorno vestibular. Las alteraciones de la propiocepción no causan vértigos intensos, pero sí sensaciones de inestabilidad o caídas frecuentes.

Disfunción de las estructuras centrales que participan en el análisis y la integración de los movimientos y la posición del cuerpo

A continuación de los receptores sensoriales, la información del movimiento se integra a nivel del tronco del encéfalo y después se «interpreta» por numerosas estructuras cerebrales, implicadas en las funciones cognitivas y afectivas. Una disfunción en alguno de los

niveles de integración puede inducir una distorsión sensorial. En ese caso, la respuesta de los receptores puede ser normal, unida a una estimulación periférica real, pero su interpretación central es errónea o excesiva (cinetosis, por ejemplo), o bien la respuesta de los receptores es independiente de toda estimulación periférica y se genera por los propios centros (el ejemplo típico de una sensación vertiginosa central pura es el vértigo de las alturas).

■ Exploración clínica otoneurovestibular del niño con vértigo

Se puede realizar una rápida exploración clínica otológica, vestibular y neurológica a la cabecera del enfermo.

El síndrome vestibular puede reconocerse por una pérdida lateralizada del equilibrio: tendencia a la caída hacia el mismo lado con los ojos cerrados y en bipedestación sobre un suelo firme, o sobre el colchón, lo que altera las informaciones propioceptivas y sensibiliza la prueba.

La observación de los ojos puede revelar un movimiento regular (alternando fases rápidas y lentas) correspondiente a un nistagmo. Este nistagmo se inhibe con rapidez por la fijación ocular, por lo que es visible sólo mediante unas gafas que enmascaren la visión (gafas de Frenzel). La fase rápida del nistagmo indica el vestíbulo más excitable (que será de dirección opuesta a una lesión). Se buscará un nistagmo provocado por las posiciones de decúbito lateral (central o periférico).

Debe comprobarse que el niño oiga bien por ambos oídos: al agitar cerca de la oreja un objeto sonoro (por ejemplo, llaves) sin que lo vea, al susurrar a la oreja palabras que debe repetir mientras que se le tapa el pabellón contralateral y se mueve el trago para realizar un enmascaramiento e impedir que responda este oído en lugar del otro. Esta acumetría clínica puede hacerse al pedir al niño que dibuje imágenes u otros dibujos que se le muestran en un papel y que corresponden a las palabras susurradas a 30 cm de su oreja.

Se debe realizar una otoscopia y una exploración rápida, pero completa.

Las primeras pruebas complementarias que deben solicitarse ante la menor duda son las exploraciones audiovestibular y oftalmológica.

Exploración clínica vestibular básica

La exploración audiovestibular se realiza por un otorrinolaringólogo y consta de: un interrogatorio «policial» del entorno y del niño si es bastante mayor para contar qué le ocurre, y una serie de pruebas clínicas.

Estas pruebas clínicas pueden realizarse sin material sofisticado, es decir, están a disposición de cualquier médico. A continuación se enumeran, en cierto detalle.

- Observación del comportamiento postural y motor espontáneo durante el juego, estudio del control postural durante la marcha, y del salto sobre un suelo firme y un suelo blando, si es posible (Figs. 2 y 3). Un déficit visual bilateral se acompaña de caídas frecuentes y de desequilibrio durante las rotaciones rápidas de la cabeza y, en los niños muy pequeños, de hipotonía axial [1-3].
- Estudio de la motricidad ocular (Fig. 4): conlleva el estudio de los movimientos conjugados de los ojos durante el seguimiento de un objetivo pequeño en los planos frontal y sagital medio (para la convergencia ocular). También comporta el estudio de la precisión de las sacadas oculares mientras se pide al niño, por ejemplo, que mire un pequeño juguete que se muestra tras un cartón con orificios.
- Búsqueda, mediante las gafas de videoscopia (o con gafas de Frenzel), de un nistagmo espontáneo o

Figura 2. Búsqueda de una desviación postural estática y dinámica. Sobre un suelo firme o blando; ojos abiertos o cerrados (A, B).

Figura 3. Observación de la actividad espontánea (A a D).

Figura 4. Exploración de la motricidad ocular.
A. Nistagmo de la mirada (20°, 20 cm).
B. Seguimiento, motricidad y convergencia ocular.
C. Optocinética.
D. Sacudidas.

Figura 5. Búsqueda de un nistagmo espontáneo o provocado por los movimientos de la cabeza. Observación con gafas de Frenzel o videoscopia para evitar la inhibición de un posible nistagmo por la fijación. Maniobra de agitación cefálica rápida para mostrar una preponderancia direccional (que puede ser periférica o central).

provocado por los movimientos de la cabeza, o de una inestabilidad de la mirada en las posiciones ligeramente excéntricas (que en ausencia de nistagmo espontáneo corresponde al nistagmo de la mirada de origen central) (Fig. 5).

- Búsqueda de sacadas de refijación durante los movimientos rotatorios rápidos de la cabeza (en los planos horizontal y sagital) mientras el paciente fija su mirada en un objetivo (prueba de agitación cefálica de Halmagyi) (Fig. 6). La presencia de una sacada de refijación indica un déficit completo del conducto semicircular situado en el plano de rotación y del lado de la misma. Esta maniobra puede realizarse en los planos de los 6 conductos semicirculares. Sin embargo, puede obtenerse una sacada de refijación cuando existe un defecto de convergencia ocular o una ambliopía, en cuyo caso la sacada obtenida es menos reproducible; en el caso de los trastornos de la convergencia ocular esta sacada desaparece cuando el objetivo está situado a distancia (más de 1,5 m).
- Inhibición, por la fijación, de las respuestas vestibulooculares (RVO) y optocinéticas (OCN) (Fig. 7): el niño está sentado o sobre las rodillas de uno de los padres, en un sillón giratorio, para mantener su atención y su mirada en un pequeño juguete o caramelo que se mantiene frente a él y gira a su vez. Los niños mayores de 1 año pueden mantener fija su mirada sobre un objetivo e inhibir el 100% de los movimientos OCN y RVO que provoca el sillón giratorio si están completamente atentos durante la rotación.
- Búsqueda de un nistagmo provocado por la posición de decúbito lateral (derecha e izquierda) (Fig. 8). Se puede inclinar al niño de lado, bien sobre una camilla de exploración o sobre los brazos de uno de los padres. La mirada del niño se mantiene dirigida hacia un juguete o hacia un lugar de la habitación. Así se puede evidenciar un nistagmo que evoque una litiasis del conducto (vértigo posicional paroxístico benigno, infrecuente en pacientes infantiles) o uno de origen central.

Figura 6. Prueba de agitación rotatoria de la cabeza (prueba de Halmagyi): puede explorar los seis conductos (A, B). Rotación de la cabeza pasiva, rápida, breve e impredecible en el plano del conducto estudiado. Sacudida de refijación: déficit vestibular completo en el lado de rotación de la cabeza con la sacudida. Si hay un trastorno de convergencia ocular: normal cuando el objetivo se aleja.

Figura 7. Optocinética y respuestas vestibulooculares y su inhibición por la fijación. Inhibición del 100% en los niños muy pequeños si se mantiene la atención. Si no hay inhibición del 100% con una edad superior a los 2 años, lesión cerebelosa.

Figura 8. Búsqueda de un nistagmo provocado por los cambios de posición. Vértigo posicional paroxístico benigno (cupulocanalitiasis): latencia, geotrópico, agotable, adaptable, horizontorrotatorio, infrecuente en niños. Lesión central: sin latencia, no adaptable ni agotable, dirección variable, multidireccional, casi nunca aislado.

- Las pruebas térmicas (Fig. 10) son un complemento indispensable de la exploración clínica vestibular (cf infra).

Exploración clínica neurológica

Es obligatoria ante un paciente con vértigo o con trastornos del equilibrio. Puede realizarse con gran rapidez (menos de 10 min) y, si se adquiere el hábito de realizarla, cuando exista una anomalía será muy fácil de identificar.

Exploración de los pares craneales

- El olfato (I): el objetivo será determinar cuál de las manos del médico se ha perfumado con una gota de vainilla.
- La visión (II) se apreciará por el seguimiento ocular y después monocular (con el otro ojo cerrado), mediante el seguimiento de un pequeño juguete y por el campo visual (el niño se fija en nuestra nariz y deberá coger los dedos del médico que se muevan, pero no los que estén inmóviles, en las zonas más laterales del campo visual.
- La motricidad ocular (III, IV, VI), realizada desde el principio de la exploración vestibular, aprecia el desplazamiento conjugado de ambos ojos durante la tarea de seguimiento de un pequeño juguete que se desplaza en el plano frontal después de haberlo acercado a la raíz nasal, para juzgar la calidad y simetría de la convergencia ocular; el III par craneal también se evaluará por su participación intrínseca en la contracción pupilar obtenida durante la iluminación de la pupila con la luz del otoscopio (del mismo lado y el consensuado).
- La sensibilidad facial (V) se explorará mediante el tacto, pero también por la sensación de frío al contacto con la superficie metálica de un depresor lingual en la cara yugal de la mejilla y en la piel de la cara.
- La motricidad de la cara durante la realización de gestos (silbar, soplar, mover la nariz, abrir mucho los ojos) y sobre todo la simetría de la contracción de los músculos de la cara atestiguan el buen funcionamiento del nervio facial (VII).
- La contracción simétrica del velo y de la faringe con el depresor lingual, así como la ausencia de atragantamiento al beber, supone una integridad de los nervios mixtos (IX, X, XI), y la simetría de la fuerza al elevar los hombros, la integridad del XI (espinal).
- La simetría de la lengua cuando el niño la saca y la mueve a derecha e izquierda descarta una lesión del XII.

Exploración clínica neurológica somática (Fig. 9)

Se explorarán la sensibilidad somestésica (calor-frío, pinchazo-tacto), la motricidad, el tono muscular (en busca de una espasticidad o una hipotonía al comparar los lados derecho e izquierdo); se buscarán la existencia de reflejos osteotendinosos en las cuatro extremidades, del signo de Babinski (extensión anómala de los dedos del pie durante la estimulación del borde lateral de la planta) y de signos de lesión cerebelosa (reflejos osteotendinosos [ROT] aumentados difusos policinéticos, rueda dentada, dismetría en la prueba dedo-nariz o talón-rodilla, o gran imprecisión en los movimientos al realizar tareas de prensión de pequeños juguetes para ponerlos en un vaso pequeño, adiadococinesia al realizar movimientos de marionetas con las manos), signos que pueden asociarse a una hipermetría de las sacadas oculares (el ojo rebasa el objetivo), un seguimiento ocular sacádico o un déficit de la inhibición mediante la fijación ocular de los reflejos optocinético y vestibuloocular ya encontrado al explorar la motricidad ocular, y que constituyen el síndrome cerebeloso.

El estudio de la sensibilidad profunda puede realizarse en las extremidades superiores: se pide al niño, mientras mantiene los ojos cerrados, que se coja con una mano el pulgar de la otra, que el médico sitúa en cualquier punto (si no existe déficit motor, una lesión de la sensibilidad profunda se traducirá en un acto fallido: con los ojos cerrados la mano no puede encontrarse en el lado del déficit). La misma prueba puede realizarse en las extremidades inferiores con la tarea talón-rodilla con los ojos cerrados o mediante la determinación con los ojos cerrados de la posición en que el médico le pone los dedos del pie (arriba-abajo).

En los niños pequeños (hasta los 4-5 años), la exploración compara ambos hemicuerpos: durante la motricidad espontánea, durante los juegos de prensión de objetos o al apoyarse con las manos mientras se pasa del decúbito a la bipedestación y durante la marcha o la carrera. El tono muscular se compara durante la flexión y extensión de las extremidades superiores (signo del pañuelo), de las inferiores (en flexión y extensión, con

Figura 9. Exploración neurológica: pares craneales, tono, fuerza muscular, sensibilidad, reflejos osteotendinosos, búsqueda del signo de Babinski y de signos de lesión cerebelosa.
A. Signo del pañuelo.
B. Tono de las extremidades inferiores.
C. Reflejos osteotendinosos.
D. Temblor al flexionar el pie.
E. Precisión de los movimientos finos.

las piernas extendidas y flexionadas). Los ROT se exploran en las cuatro extremidades. La búsqueda del reflejo cutáneo plantar permite detectar un signo de Babinski (durante la estimulación de la planta lo normal es obtener una flexión de los dedos una vez adquirida la marcha autónoma; el signo de Babinski es una extensión de los dedos y es fisiológico hasta que se adquiere la marcha autónoma).

La exploración de la audición es complementaria en caso de vértigo.

Un vértigo o un trastorno del equilibrio puede ser el signo de una lesión del oído interno, donde se encuentran los sistemas de la audición y del equilibrio. Las pruebas de audición son indispensables en el niño con vértigo (o inestable) como complemento de la exploración vestibular y neurológica, para estudiar la función de ambas modalidades funcionales del oído interno.

La audición se evaluará mediante una audiometría tonal y verbal. Se pueden realizar pruebas más completas en los servicios especializados de exploración funcional audiovestibuloocular (otoemisiones, reflejos de orientación condicionados [ROC], potenciales provocados auditivos [PPA]), pero pueden realizarse de forma secundaria.

Exploración oftalmológica

Debe incluir una determinación de la agudeza visual, así como de la refracción ocular con dilatadores del sistema de la acomodación, sin olvidar una exploración ortóptica. Ahora bien, pocos oftalmólogos realizan por sí mismos la exploración ortóptica. Esta exploración estática estudia los límites de fusión de la visión binocular mediante la ayuda de prismas que obligan al ojo a divergir o a converger para fusionar las imágenes de ambas retinas.

Esto se realiza para la visión cercana y lejana. Se trata de una exploración que permite diagnosticar esoforias (diferencia altitudinal de los ojos), estrabismos o defectos de convergencia ocular. Aún no existen pruebas bien documentadas que permitan una evaluación objetiva de las capacidades de vergencia ocular dinámica (estudio en curso).

■ Exploraciones vestibulares

Los métodos de evaluación de la función vestibular han experimentado grandes progresos en la última década y ahora existe la posibilidad de efectuar una evaluación exhaustiva de la función vestibular canalicular y otolítica. Sin embargo, la prueba básica y más accesible para cualquier otorrinolaringólogo es la prueba térmica que, pese a ser muy incompleta (y es necesario conocer sus limites), permite distinguir en la mayoría de los casos las lesiones vestibulares de aquellas que no lo son, así como detectar las lesiones periféricas a la vez antiguas y bien compensadas. Estas pruebas térmicas son, por tanto, el primer paso de la exploración vestibular básica.

La evaluación de la función vestibular se realiza mediante el registro de las respuestas vestibulooculares y vestibuloespinales obtenidas ante la estimulación vestibular. Las estimulaciones vestibulares pueden dirigirse a los conductos semicirculares (es el caso de las pruebas térmicas o de las rotaciones respecto a un eje vertical) o bien a los órganos otolíticos (es el caso de la prueba OVAR, los potenciales miógenos saculootolíticos y la medición de la vertical subjetiva).

Pruebas de función canalicular

Pruebas térmicas (Fig. 10)

Se realizan mediante la irrigación de cada conducto auditivo con agua a 30 °C y a 44 °C durante 30 segundos, para inducir un movimiento de la endolinfa en los conductos semicirculares internos colocados en posición

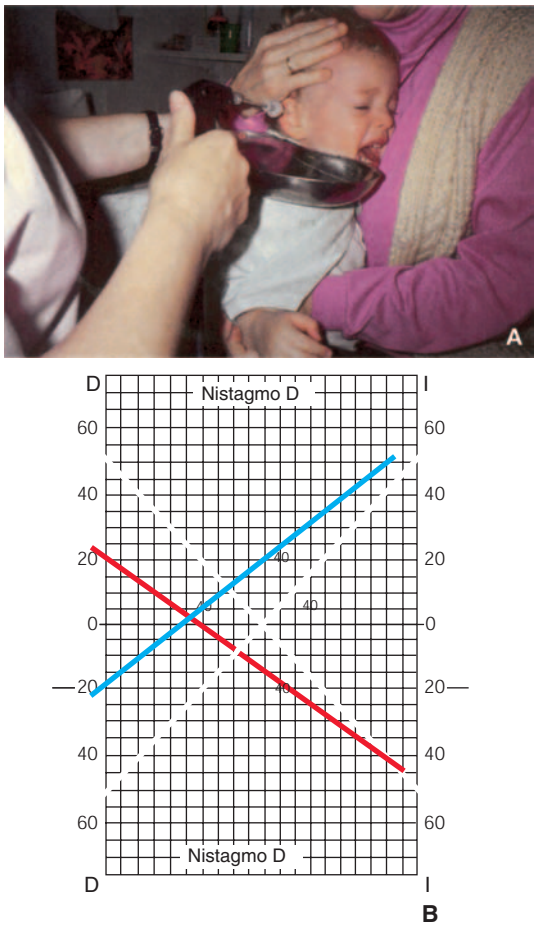

Figura 10. Pruebas térmicas: indispensables.
A. Irrigación con agua a 30 °C y a 44 °C/30s en cada oído. Observación de la respuesta vestibuloocular (Frenzel o video) con medición de la frecuencia de las fases rápidas o de las velocidades de las fases lentas.
B. Diagrama de G. Freyss que muestra en este caso una hipofunción derecha sin preponderancia direccional.

vertical, lo que inducirá sacudidas conjugadas de los ojos (denominadas nistagmo) correspondientes a la respuesta vestibuloocular. Los conductos horizontales se sitúan en vertical al colocar al niño en un plano inclinado 30° respecto a la horizontal. Se mide el número de nistagmos durante 30 segundos a partir del segundo 30° tras el inicio de la irrigación, y se comparan las diferencias entre las diferentes estimulaciones. Estos resultados se representan en un diagrama diseñado por G. Freyss, en el que se visualiza la simetría de las respuestas de ambos oídos (o valencia) y el equilibrio de los sistemas nistágmicos derechos e izquierdos (denominado preponderancia direccional, normalmente <15%). Justo tras la irrigación y la medición de la respuesta, se puede poner al niño de pie con los ojos cerrados, si es posible, para ver si la estimulación vestibular es responsable de una desviación postural (a 30 °C, caída hacia el lado estimulado, a 44 °C, caída hacia el lado opuesto). Una desviación de este tipo durante la exploración indica un buen funcionamiento de la vía vestibuloespinal del lado estimulado.

Prueba pendular (Fig. 11A, B)

El paciente se sienta en un sillón giratorio y se somete a rotaciones sinusoidales (de 0,05 Hz de frecuencia y 25°/s de velocidad). El reflejo vestibuloocular registrado corresponde a la estimulación de los conductos semicirculares laterales, y la frecuencia y velocidad de las fases lentas y rápidas de los nistagmos deben ser normalmente simétricas. Tras una lesión vestibular periférica existen asimetrías en la fase aguda, y se atenúan con rapidez por el proceso de compensación central. Una arreflexia bilateral se presenta como una ausencia de respuesta.

Impulsos rotatorios según un eje vertical (Fig. 12A, B) [4]

El paciente se sienta en un sillón rotatorio en la oscuridad. Este sillón permite aplicar breves aceleraciones y desaceleraciones angulares según un eje vertical (40°/s, durante 1,5 s) que se siguen de una velocidad de rotación constante. Estos impulsos rotatorios producen respectivamente una excitación y una inhibición de los conductos semicirculares laterales y una respuesta vestibuloocular que se registra y se mide (velocidad de las fases lentas y duración de la respuesta). Esta respuesta alcanza muy rápidamente un máximo, después desciende de forma progresiva en función de la edad del paciente (menos de 18-20 s en niños pequeños, casi siempre 20 s en los niños mayores). Una lesión vestibular se traduce en una ausencia de respuesta del lado lesionado o una disminución de la amplitud y duración de la respuesta. Una asimetría de las respuestas indica una lesión unilateral. Los procesos de compensación central atenúan de forma progresiva esta asimetría a expensas de la duración de las respuestas que, son entonces muy breves en ambos lados (lo que señala con gran probabilidad una inhibición central).

Pruebas de la función otolítica

Prueba de rotación inclinada respecto a la gravedad (Fig. 13A, B)

Prueba OVAR: el sillón rotatorio sobre el que se sienta el paciente en la oscuridad gira a velocidad constante según un eje inclinado respecto a la gravedad. Este movimiento produce una estimulación global del sistema otolítico y a cambio una respuesta vestibuloocular que se registra y se mide [4-8].

Medición de la vertical subjetiva (Fig. 14)

Se trata de una determinación que evalúa la precisión con la que un paciente sentado en la oscuridad puede poner en posición vertical una barra fosforescente con la ayuda de un mando a distancia, con una precisión de +/-2°. Esta prueba sólo es aplicable a los niños mayores de 7-8 años. Los más pequeños no comprenden la noción de verticalidad hasta la edad de 2-3 años, por lo que no pueden realizarla, y los niños de 4-8 años son muy imprecisos para reproducir la vertical en estas condiciones (precisión de +/-4°). Una lesión reciente (menos de 3 meses) de la parte otolítica del vestíbulo se traduce en una desviación de la percepción de la vertical subjetiva del lado de la lesión vestibular. Los fenómenos de compensación enseguida normalizan estos resultados.

Potenciales miógenos saculocervicales (PEOM: potenciales provocados otolíticos miógenos) (Fig. 15A, B)

Las vías vestibuloespinales se estimulan mediante pulsos sonoros (*tone burst*, ráfaga de tonos) o clics de alta intensidad (100-110 dB) distribuidos a nivel de cada oído. Se registra el efecto de esta estimulación sobre la contracción activa de los músculos esternocleidomastoideos, mediante electromiografía. Una ausencia de respuesta indica una lesión de la vía saculoespinal. Esta

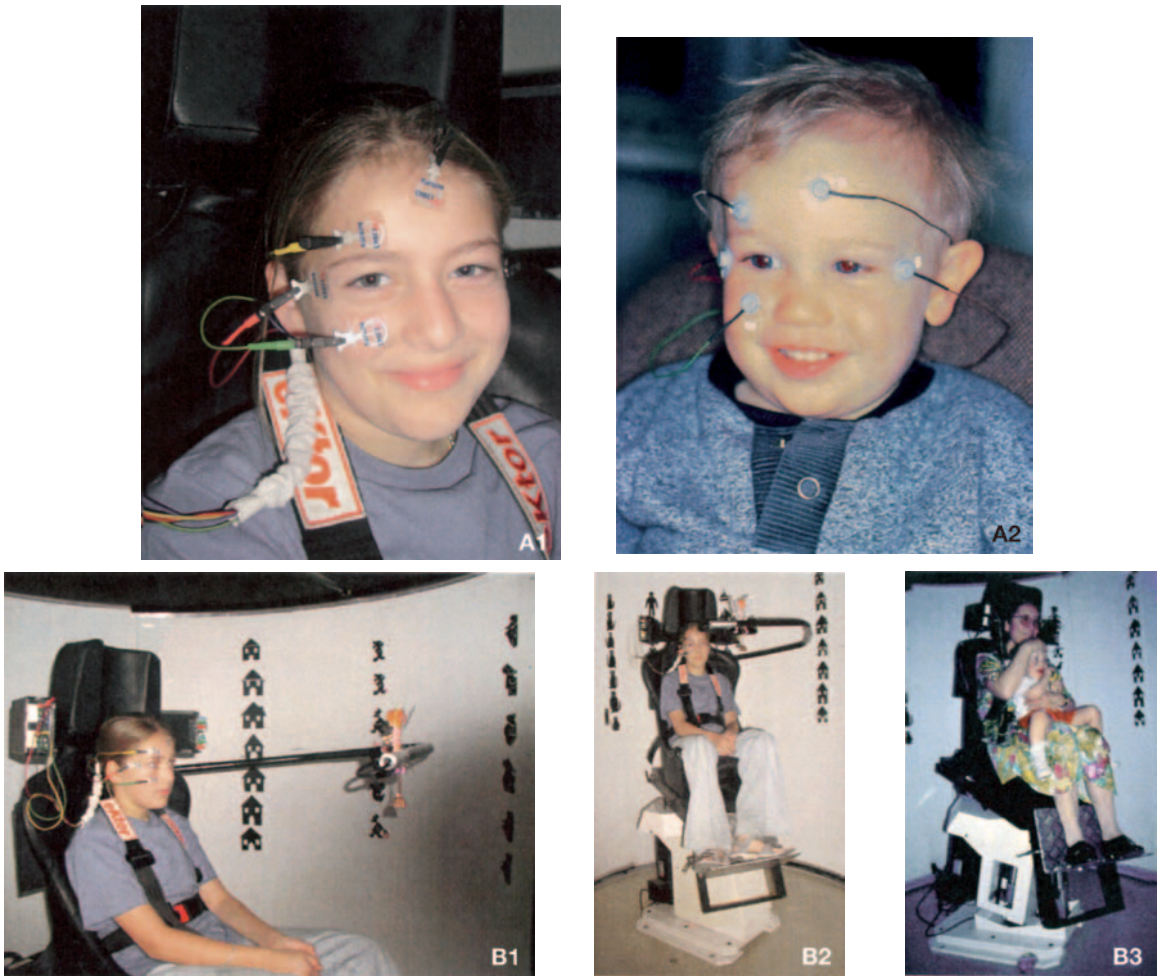

Figura 11. Respuestas vestibulooculares. Registro: electrooculografía, videooculografía, ambas técnicas tienen sus ventajas e inconvenientes, pero en los niños muy pequeños, la electrooculografía se tolera mejor. Los electrodos de superficie se usan para registrar los movimientos horizontales y verticales de los ojos durante las estimulaciones vestibulares.
B. Evaluación de la función vestibular. Oscuridad completa, sillón rotatorio controlado por ordenador. Prueba EVAR-OVAR: Impulsos rotatorios según un eje vertical u EVAR (*earth vertical axis rotation,* rotación en un eje vertical a la tierra); aceleración 40°/s^2. Rotación según un eje inclinado respecto a la gravedad u OVAR (*off vertical axis rotation,* rotación en un eje inclinado respecto a la vertical): rotación a 60°/s y a 13° de inclinación//gravedad.

prueba se puede realizar en los niños una vez que son capaces de sostener su cabeza (a partir de los 3-4 meses). Se obtiene una contracción activa de los músculos, bien al inclinarse hacia atrás el niño que está sentado sobre las rodillas de uno de los padres, o bien, si es mayor y cooperador (>5-6 años) al pedirle que apoye el mentón contra la mano del explorador [7].

Equivalentes migrañosos
Niña de 7 años.
Desde hace 1 mes, varios episodios de vértigo, náuseas y cefalea de 1/2-1 hora, fotofobia.
En el colegio, al acabar el día, después de ver la televisión, al leer.
Exploración otoneurovestibular: normal, excepto una hipofunción canalicular derecha aislada en las pruebas térmicas (¿?).
TC: normal.
Exploración oftalmológica: hipermetropía y trastorno de convergencia; gafas y reeducación ortóptica.
Tratamiento médico antimigrañoso: antiinflamatorios no esteroideos y analgésicos.

■ ¿Cuáles son las causas de vértigo pediátrico?

Equivalentes migrañosos

El más frecuente de los diagnósticos a considerar ante los vértigos pediátricos es el de los equivalentes migrañosos (25%) (Fig. 16): el vértigo se asocia a cefaleas, las precede, las acompaña o aparece alternativamente con ellas. Estos vértigos equivalentes migrañosos casi siempre se toleran mal (las náuseas y los vómitos no son infrecuentes) y pueden acompañarse de fotofobia (síntoma característico de la naturaleza migrañosa del episodio). Los episodios de vértigos equivalentes migrañosos pueden durar varias horas, sobrevenir con frecuencia por el cansancio y al final del día. Las exploraciones otológicas, vestibulares y neurológicas son estrictamente normales. La frecuencia e intensidad de los equivalentes migrañosos suelen agravarse por la existencia de trastornos oftalmológicos (problemas de refracción desconocidos y no corregidos, trastornos de la convergencia ocular) [9]. Todo equivalente migrañoso debería llevar a una exploración oftalmológica completa para eliminar este factor agravante. El tratamiento de los equivalentes migrañosos infantiles debe comenzar por la exclusión de los factores agravantes (problemas oftalmológicos, higiene visual, sueño adecuado, disminución

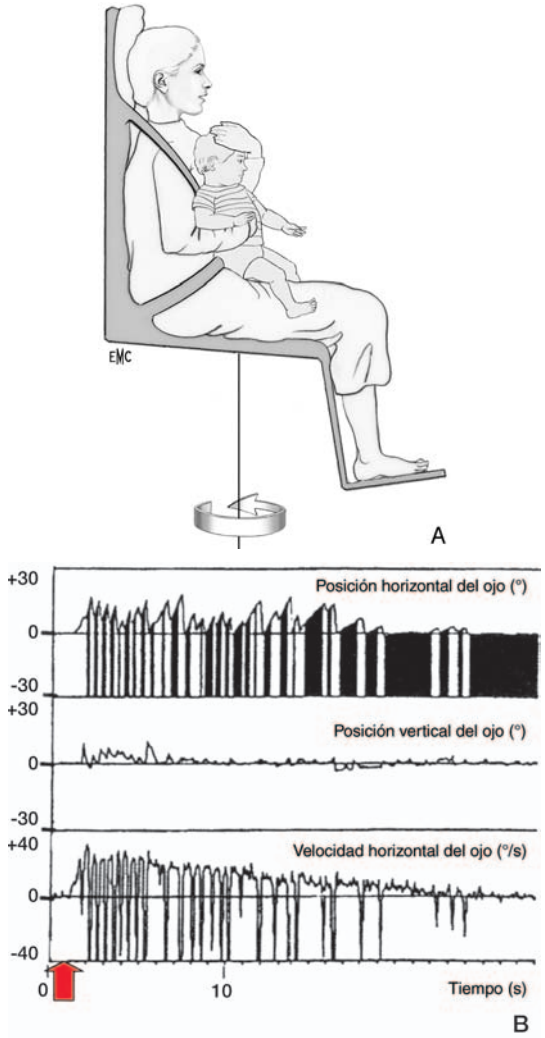

Figura 12. Prueba EVAR *(earth vertical axis rotation):* impulsos rotatorios//eje vertical.
A. El sillón gira según un eje vertical con una aceleración inicial de 40°/s^2, seguido de una velocidad de rotación constante (60°/s durante la rotación y 0°/s tras la rotación).
B. El trazado inferior muestra la evolución temporal de la velocidad de los ojos, que pasa por un máximo, seguida de una disminución progresiva a los 20 segundos tras la aceleración inicial.

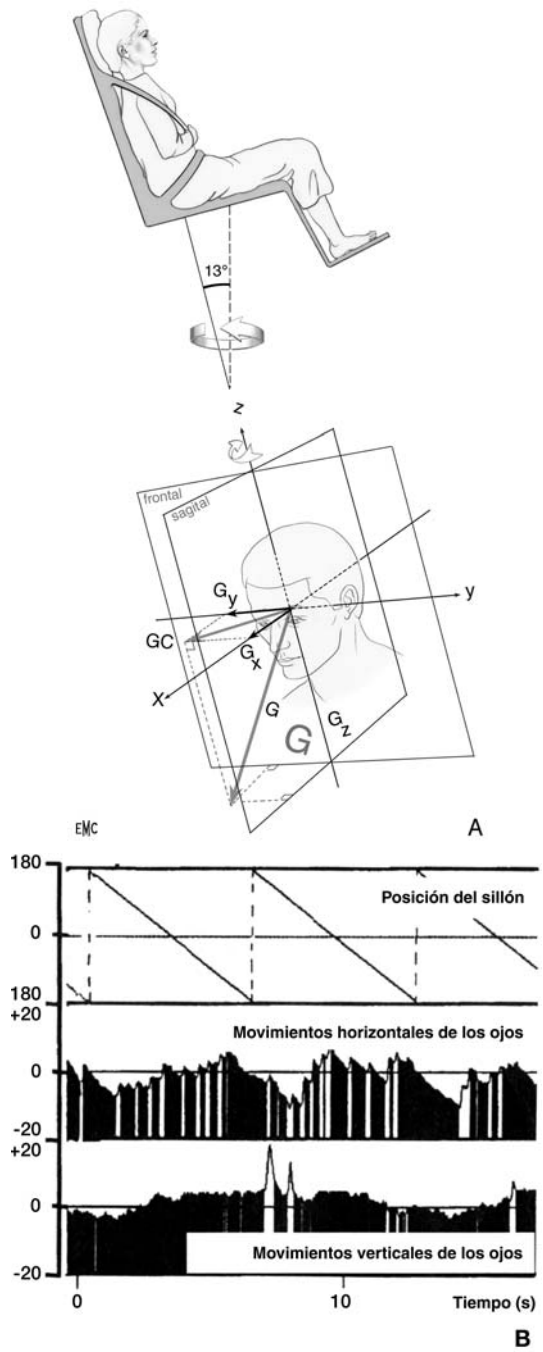

Figura 13. Prueba OVAR (*off vertical axis rotation*: explora la función otolítica).
A. El sillón se inclina 13° respecto a la gravedad y gira a una velocidad constante de 60°/s (de Darlot C et al *Exp Brain Res 1988*).
B. Los dos trazados inferiores muestran las características de los componentes horizontales y verticales de la respuesta vestibuloocular otolítica en respuesta a una rotación OVAR en sentido horario. La modulación de los movimientos oculares (tanto de su posición como de su velocidad de las fases lentas) se sincroniza con la posición del sillón durante la rotación.

del estrés, enfoque psicológico si es preciso) asociada a tratamientos analgésicos sencillos (paracetamol, antiinflamatorios aislados o en asociación, ácido acetilsalicílico). Esta actitud terapéutica por sí sola a menudo basta para disminuir la frecuencia e intensidad de las crisis. Si estas medidas preventivas son insuficientes, un tratamiento con derivados ergotamínicos en dosis bajas tal vez sea eficaz, pero no puede administrarse de forma prolongada a los niños. Los derivados serotoninérgicos no están autorizados antes de los 12 años de edad y sólo se considerarán en los casos refractarios.

El inicio muy precoz de los episodios (durante los dos primeros años de vida), su carácter recidivante y regular (todos los meses o cada 2 meses) sin factores desencadenantes y el ser muy mal tolerados (vómitos), junto a la existencia de antecedentes familiares de auténtica migraña (incluso migrañas acompañantes) deben hacer pensar en una ataxia episódica de tipo II, una enfermedad genética cuyo tratamiento es diferente de la auténtica migraña. En efecto, en este caso, las crisis pueden resolverse con un tratamiento de acetazolamida, pero la medicación a largo plazo favorece en algunos pacientes la litiasis renal. La respuesta a este tratamiento tiene en la actualidad valor diagnóstico. En los niños se puede adoptar como primera opción el tratamiento con L-leucina, mucho mejor tolerado, y que parece ser eficaz en los niños pequeños que presentan esta enfermedad, sin provocar los efectos secundarios y complicaciones de la acetazolamida (tratamiento en fase de evaluación).

Vértigo paroxístico benigno infantil (20%)

Este es el segundo diagnóstico que hay que considerar por su frecuencia. Debe tenerse en cuenta sobre todo en

Figura 14. Vertical y horizontal subjetivas. Antes de los 4 años, no se comprende la noción de la vertical, hasta que el cuerpo puede reproducir esta noción. De los 4 a los 8 años, la vertical puede reproducirse, pero con una gran variabilidad de apreciación: ± 4°. Después de los 8 años la prueba tiene la misma precisión que en los adultos: ± 2°.

los niños de 2-3 años, si y sólo si el vértigo es breve (menos de 10 min), no asociado a cefalea (niño sin dolor) y, en general, bien tolerado (a veces palidez y náuseas, pero casi nunca vómitos) y si no repercute en las actividades durante el período de enfermedad. La exploración clínica otológica, vestibular y neurológica es normal. Los episodios pueden repetirse durante algunos meses, incluso 1 año, y desaparecen de forma espontánea. Si estos síntomas aparecen en niños un poco mayores (4-5 años o más), es fundamental buscar otra causa, y en particular un trastorno oftalmológico, antes de mantener este diagnóstico. No suele precisarse tratamiento alguno. Se debe informar a los padres de la benignidad de esta afección de causa desconocida y pedirles que vuelvan si los síntomas no mejoran o si se modifican. No es útil realizar una RM en los casos particulares donde las exploraciones otológicas neurológicas y vestibulares sean normales; la RM no carece de riesgos a esta edad (anestesia general y relativamente traumática) y es cara, además de ser siempre normal en estos casos.

Vértigo paroxístico benigno

Niño de 2 años y medio.
Cuatro episodios recurrentes de vértigo: dice «la casa da vueltas».
Duración breve: varios segundos, menos de 10 minutos.
Se agarra o se sienta.
A veces se observan movimientos oculares (¿nistagmo?).
Bastante bien tolerado: ¿sin dolor, náuseas ni vómitos?
Después juega con normalidad.
Exploración otoneurovestibular: normal.
Solicitud de exploración oftalmológica, no realizar pruebas de imagen, pero revisar al cabo de 4 meses o antes si cambian los signos.
Revisión al 4.° mes: exploración normal.
Desaparición espontánea del vértigo en 6 meses, no aplicar tratamiento.

Contexto de traumatismo craneal (10%)

Los vértigos deben considerarse muy en serio, pues pueden indicar una fractura del hueso temporal y/o una fístula perilinfática [10]. Una fractura o fisura de la cápsula ótica, que permita la fuga de los líquidos del oído interno, puede provocar una hipoacusia evolutiva y una arreflexia vestibular si no se realiza con rapidez una intervención quirúrgica para taponar esta fuga. Esta situación expone al niño a meningitis recidivantes. Todo niño que tenga un trastorno del equilibrio (ataxia, desviación postural) o un vértigo, que además se asocie a otorragia e hipoacusia, en el contexto inmediato de un traumatismo craneal, deberá someterse al menos a una exploración otorrinolaringológica de urgencia (audiometría y exploración otovestibular) para verificar la existencia de signos de una fractura temporal (hemoptisis, otorragia, hipoacusia transmisiva, neurosensorial o mixta, arreflexia o nistagmo de lesión o de irritación vestibular). Estos signos deberán llevar a la realización de un TC de urgencia para descartar:

- una línea de fractura en la escama del temporal, que pase o no por el oído interno, no siempre visible en los casos pediátricos;
- la presencia de neumolaberinto, que es un signo de comunicación del oído interno con el oído medio (signo muy transitorio, que desaparece en menos de 8 días) y la existencia de una fístula debe ser explorada mediante cirugía urgente.

Es interesante saber que en los niños pequeños, la línea de fractura puede no ser visible y por tanto acompañarse de una lesión vestibular funcional o auditiva significativas por hemorragia intralaberíntica o contusión laberíntica (Fig. 17).

Una lesión funcional auditiva y/o vestibular que no da pruebas de una fístula o de un traumatismo de la cadena osicular deberá revisarse al cabo de 8-10 días mediante una nueva exploración audiométrica y vestibular para apreciar la evolución de las lesiones; el empeoramiento de los déficit audiovestibulares lleva a sospechar un proceso evolutivo y una fístula, lo que conduce a una exploración quirúrgica, mientras que la estabilidad de los déficit o su mejoría hace pensar en el diagnóstico de secuela o de contusión simple. La estabilidad, e incluso la mejoría de los déficit, indicará una contusión del oído interno en recuperación. El niño debe someterse a controles periódicos para confirmar esta evolución favorable.

Malformación del oído interno (malformación de Mondini)

Este cuadro puede ser también la forma de presentación de una malformación del oído interno (malformación de Mondini) descompensada por un traumatismo craneal ipsolateral, incluso leve, y revelado al realizar la TC [11-13]. El cuadro es el de un déficit vestibular con frecuencia asociado a una hipoacusia del lado del déficit, que aparece tras un traumatismo craneal que puede ser leve, o sin traumatismo evidente, pero sin contexto infeccioso viral que preceda en unos días a 1 semana (que haría pensar en una neuritis), ni de otitis media aguda (que más bien indicaría una laberintitis). El déficit vestibular y la hipoacusia se identifican mediante las exploraciones audiovestibulares, y la TC es el medio de realizar el diagnóstico. La malformación del oído es casi siempre aislada, a veces bilateral, en ocasiones dentro de un síndrome malformativo más general (síndrome de Pendred, con hipotiroidismo, malformaciones vertebrales, y síndrome CHARGE, que asocia coloboma retiniano, malformaciones cardíacas, atresia

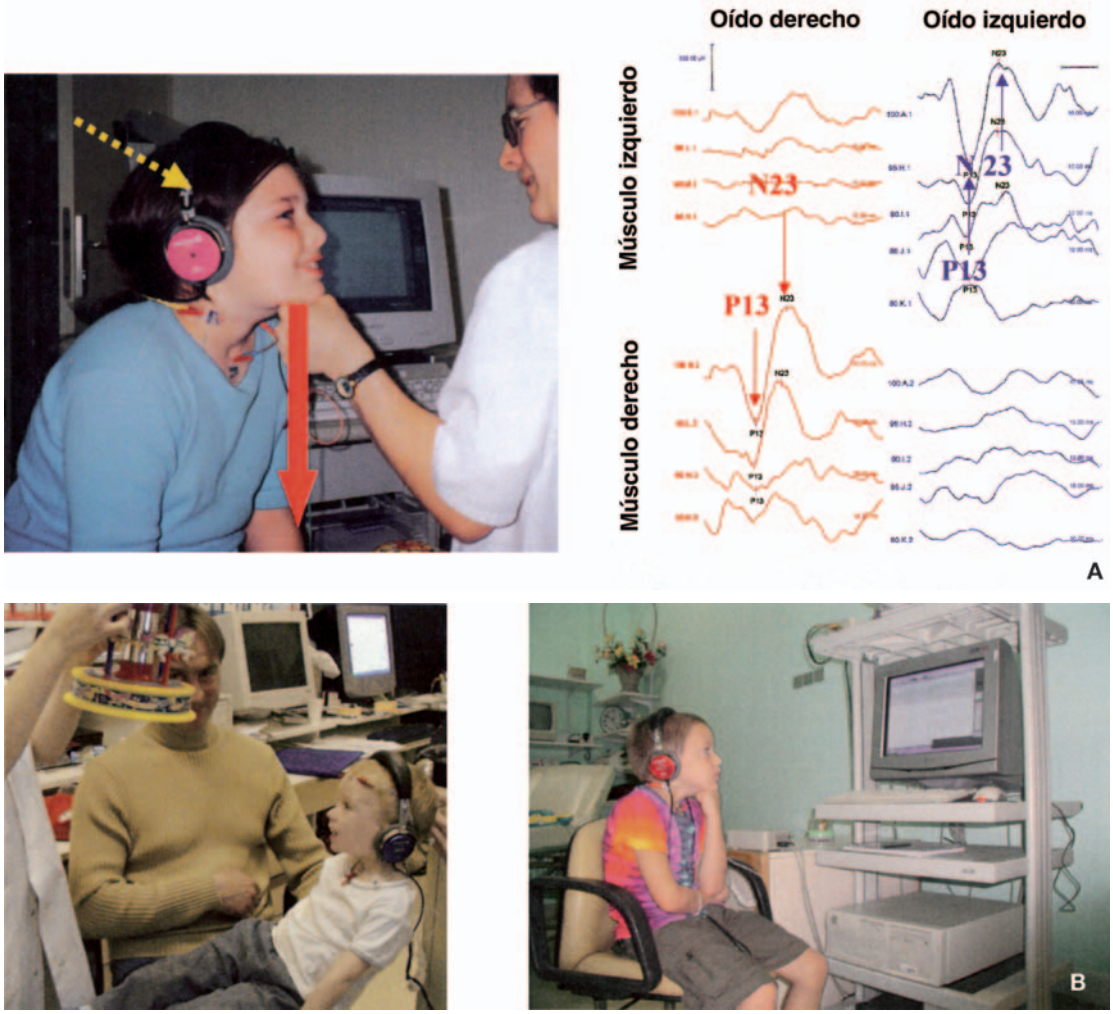

Figura 15. Potenciales provocados otolíticos miógenos (PEOM) o *vestibular evoked myogenic potentials* (VEOM, potenciales vestibulares provocados miógenos).
A. *Tone burst* (ráfaga de tonos): 6,6 ms, 750 Hz, 5/s >95 dB. Contracción activa con giro de la cabeza hacia el lado opuesto al estímulo.
B. Métodos para obtener una contracción activa de los músculos del cuello en el niño. Se coge al niño sobre las rodillas de uno de los padres, su tronco se inclina hacia detrás mientras que se le sujeta por la parte alta de la espalda; el niño intenta enderezarse para coger el juguete. El niño se apoya sobre su puño cuando gira la cabeza hacia el lado opuesto a la estimulación para aumentar la amplitud de la contracción del músculo esternocleidomastoideo del que ve el trazado electromiográfico en la pantalla.

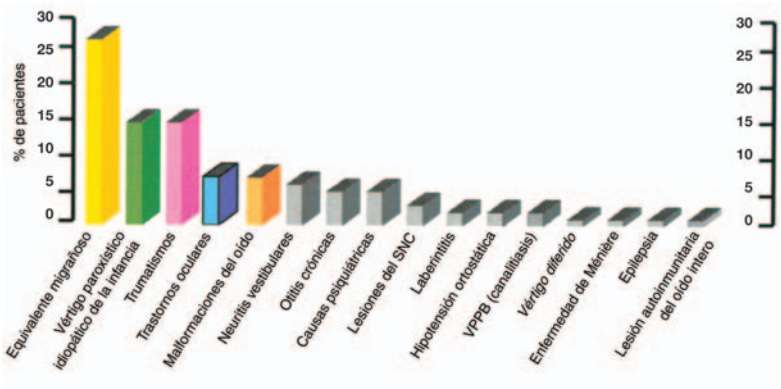

Figura 16. Diagnósticos que hay que considerar ante un vértigo pediátrico. SNC: sistema nervioso central; VPPB: vértigo posicional paroxístico benigno.

de coanas, retraso del desarrollo psicomotor y somático y anomalías genitales). Las malformaciones del oído interno son de grado variable en el caso de la cóclea, pero en casi el 100% de los casos existe una ausencia de los conductos semicirculares a nivel del vestíbulo. Los niños con malformaciones del oído interno deben seguirse con regularidad, tanto desde el punto de vista auditivo como del vestibular, porque los déficit de ambos sistemas son a menudo evolutivos en estos casos y requieren un enfoque específico.

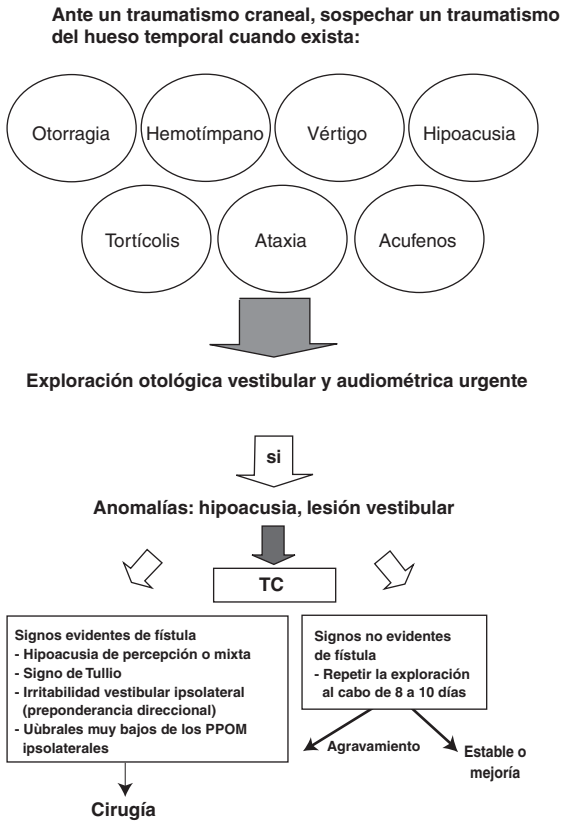

Figura 17. Enfoque ante una sospecha de un traumatismo del hueso temporal en un traumatismo craneal. PEOM: potenciales provocados otolíticos miógenos.

Traumatismo del hueso temporal: detectar la fístula perilinfática, evitar la pérdida auditiva, limitar el riesgo de meningitis

Niña de 6 años.
Caída por un tragaluz, pérdida de conocimiento + traumatismo craneal + otorrea derecha, hemotímpano derecho, vértigo de 48 horas, urgencias: TC normal, sin control.
10 días después: tortícolis, hipoacusia, sin vértigo.
Exploración: hemotímpano, ausencia de reflejo estapedial derecho, hipoacusia mixta derecha, arreflexia vestibular derecha en la prueba térmica, no compensada, signo de Tullio derecho con los sonidos intensos (120 dB, 1 kHz), preponderancia direccional derecha en la prueba OVAR: signo de irritabilidad otolítica.
Primer TC de control: neumolaberinto, ausente en el segundo TC.
Exploración quirúrgica: fisura de la platina, taponamiento sin estapedectomía.
Evolución: recuperación auditiva y vestibular completa, estable.

Trastornos visuales

En el 10% de los casos, los vértigos en los niños a partir de los 5-6 años de edad no son más que trastornos visuales [9, 14-16]. La corrección de estos problemas (con gafas y/o reeducación ortóptica) hace por sí misma desaparecer los trastornos. Las alteraciones visuales pueden ser problemas de refracción (miopía, hipermetropía, astigmatismo) o anomalías de la vergencia ocular. Las sensaciones vertiginosas y las de rotación o de balanceo, breves pero repetidas, a menudo asociadas a fatiga (en el colegio, al acabar el día, después de sesiones prolongadas de ordenador, televisión o lectura), pueden aparecer a veces al ir a dormir o al levantarse por la mañana. Estas sensaciones pueden presentarse aisladas o asociadas a cefaleas y náuseas, pero casi nunca a vómitos. Aparecen con frecuencia en los niños con circunstancias migrañosas. La exploración puede evidenciar un defecto de convergencia ocular al hacer que se fije un objetivo pequeño (dibujo en un depresor lingual, por ejemplo) mientras que se aproxima progresivamente en la línea media de la raíz nasal. La expresión clínica de estos problemas en forma de vértigos es cada vez mayor en la actualidad en los niños, debido al desarrollo de actividades recreativas que emplean pantallas de televisión o de ordenadores y de videojuegos que requieren esfuerzos de fusión ocular considerables y sostenidos, a menudo durante varias horas. En estos casos, sólo la exploración oftalmológica (exploración de la refracción con dilatadores para anular el efecto corrector de los procesos de acomodación, muy eficaces en los niños pequeños, y estudio ortóptico realizado por un especialista) presenta alteraciones. La RM y la TC carecen de utilidad diagnóstica y tampoco orientan al tratamiento adecuado, que es el uso de gafas y/o la reeducación ortóptica.

Trastornos oftalmológicos

Signos: caídas frecuentes (menos de 5 años), vértigo tras los esfuerzos con la lectura, los videojuegos y la televisión, en el colegio, al acabar el día (más de 5 años).
Nunca un vértigo intenso permanente.
Cefaleas frecuentes (asociadas o alternantes), a veces sensaciones vertiginosas aisladas; estado migrañoso frecuente.
Exploración otoneurovestibular normal.
Pero a veces trastorno de convergencia visual.
No realizar pruebas de imagen.
Solicitar una exploración oftalmológica: determinar la refracción con midriáticos y exploración ortóptica.
El tratamiento es oftalmológico: usar gafas y/o reeducación ortóptica.

Neuritis vestibular

Un vértigo rotatorio intenso con vómitos durante un episodio de infección viral debe hacer pensar en una neuritis vestibular (5% de los vértigos pediátricos). El cuadro puede ser engañoso en los niños pequeños que no se expresan con claridad o en los que el vértigo no se traduce más que por vómitos y dolores abdominales, lo que puede imitar por completo una gastroenteritis. Sin embargo, en la exploración clínica existen signos asociados que no se confunden si se buscan: la pérdida de equilibrio siempre del mismo lado cuando el niño está de pie en su colchón o en el suelo, con los ojos cerrados, la existencia de nistagmo (una alteración que habrá que buscar sin la fijación de la mirada, mediante gafas de Frenzel). Estas observaciones llevarán a la realización de una exploración audiovestibular, que permite probar la ausencia de lesión auditiva y cuantificar la lesión vestibular. Si ésta es masiva, las posibilidades de recuperación son mínimas. Si la lesión es parcial, se observa un 25% de recuperación con una normalización de la función vestibular o algo por debajo de lo normal en varias semanas o meses. La compensación se obtiene en cualquier caso, y más

rápido cuando el niño se movilice con prontitud sin tratamiento vestibulopléjico. Una RM podrá mostrar una hiperintensidad a nivel del nervio vestibular, pero este signo es muy inconstante. El tratamiento de estas neuritis es sobre todo sintomático, para limitar las náuseas y los vómitos, y facilitar la compensación central del déficit vestibular mediante reeducación vestibular, que en el caso de los niños debe hacerse en forma de juegos (con una pelota, recoger juguetes del suelo, movimientos rápidos de la cabeza con fijación visual de referencias fijas).

Laberintitis

El diagnóstico de neuritis se diferencia del de laberintitis ya desde la exploración otoscópica, que encuentra en el segundo caso una otitis media aguda purulenta. En esta circunstancia, el tratamiento conlleva una paracentesis para tomar una muestra bacteriológica y un tratamiento antibiótico de amplio espectro por vía intravenosa realizado de forma hospitalaria para evitar la destrucción cocleovestibular y la extensión de la infección (mastoiditis, parálisis facial, septicemia, meningitis y localizaciones sépticas extrapetrosas). Por desgracia, la audición y la función vestibular están seriamente lesionadas y a menudo es inevitable la cofosis con arreflexia vestibular, a pesar del tratamiento precoz.

Compensación de los déficit vestibulares pediátricos

El niño tolera y compensa muy rápido un déficit vestibular agudo unilateral.
Atención al retraso de compensación!, signo de lesión evolutiva del oído interno.
Niño de 3 años, cuadro seudogripal, dolores abdominales, vómitos: diagnóstico de gastroenteritis en el servicio de urgencias.
El día 15.° se presenta hipoacusia izquierda (con el teléfono): cofosis izquierda; TC normal; diagnóstico de neuritis.
El 4.° mes se estudia en París tras mudarse; visita de control: déficit vestibular no compensado. El 13.er mes, ídem; nueva TC: laberintitis osificante.

Tumor de la fosa posterior

El diagnóstico de tumor de la fosa posterior, tan temido en los vértigos pediátricos, es infrecuente: menos del 1%. Los tumores de la fosa posterior son más bien responsables de trastornos del equilibrio que de vértigos y se asocian sobre todo a otros signos neurológicos. Por este motivo la exploración vestibular de un niño con vértigo o con trastornos del equilibrio debe completarse siempre con una exploración de la motricidad ocular y neurológica (en busca de un síndrome cerebeloso, pares craneales, motricidad, sensibilidad profunda, reflejos osteotendinosos, signos piramidales). El mínimo signo neurológico de localización (lesión audiovestibular, tortícolis permanente, parálisis facial o de la motricidad ocular, signo de Babinski, hipertonía unilateral) debe llevar a la realización de una TC y una RM. Los tumores pediátricos más frecuentes son los de la fosa posterior (astrocitomas). Su diagnóstico precoz permite una exéresis quirúrgica, que puede ser completa en los estadios precoces y lograr la curación.

Tumor de la fosa posterior

Niño de 18 meses.
Tortícolis adquirida permanente después de los 13 meses de edad.
Dificultad en la marcha (adquirida a los 12 meses).
Signos neurológicos: no hay vértigo pero sí inestabilidad.
Cofosis izquierda, nistagmo espontáneo izquierdo, prueba de Halmagyi + a la derecha.
Negligencia visual del hemicampo derecho (visible por el seguimiento ocular y optocinético).
Signo de Babinski + en ambos lados, reflejos osteotendinosos más intensos en las extremidades inferiores.
Pequeña dismetría de las extremidades superiores.
Hiporreflexia derecha en las pruebas térmicas y preponderancia direccional izquierda.
TC y resonancia magnética: astrocitoma cerebeloso.
Tratamiento: cirugía (X3), radioterapia y quimioterapia.

Otros diagnósticos

Los signos neurológicos pueden igualmente asociarse a vértigo en los cuadros de lesiones del sistema nervioso central, como las *intoxicaciones medicamentosas, las encefalitis, los síndromes paraneoplásicos* (bastante frecuentes en los neuroblastomas). Sin embargo, los vértigos son más bien problemas del equilibrio que verdaderas sensaciones vertiginosas y no ocupan el primer plano; por tanto, los trastornos neurológicos son floridos, así como el cuadro clínico.

Los otros diagnósticos a tener en cuenta en los niños son más infrecuentes.

Las *otitis crónicas* (sobre todo colesteatomatosas) pueden lesionar el laberinto posterior al causar una fístula y/o una laberintitis. Esta otitis crónica puede pasar desapercibida y ser el modo de presentación del vértigo. La exploración otoscópica suele poner de manifiesto una perforación timpánica infectada, un tapón epidérmico que obstruye el conducto o una bolsa de retracción timpánica profunda, y, con menos frecuencia (en el caso del colesteatoma congénito), el tímpano puede aparecer normal o blanquecino, abombado o invadido por el colesteatoma y el diagnóstico se realiza mediante TC del hueso temporal. El tratamiento es quirúrgico y debe acompañarse por un estudio cocleovestibular completo.

Los trastornos del equilibrio de *origen psiquiátrico* son infrecuentes y sobre todo se encuentran en los niños de 0-10 años. Se reconocen con facilidad por su presentación atípica (son una caricatura exagerada de los trastornos del equilibrio sin relación con problemas de éste) y por la ausencia de trastornos del equilibrio al realizar comportamientos automáticos (como atar los zapatos, recoger un objeto que va a caer, un cambio brusco no anticipado de dirección, etc.). El estudio vestibular y neurológico es normal y una entrevista psicológica con el niño y los padres revela un problema subyacente (agresión escolar, conflictos familiares, etc.).

La *hipotensión ortostática* se encuentra sobre todo en los niños en período de crecimiento rápido (prepuberal y puberal) y corresponde a una maladaptación transitoria del sistema cardiovascular con los cambios bruscos de posición. El vértigo aparece al levantarse por la mañana (cambio brusco de la posición tumbada a estar de pie) o durante la bipedestación prolongada. Las sensaciones de vértigo se acompañan de otras de tener la cabeza hueca, de fosfenos y de cefalea, que duran varios segundos o algunos minutos. También pueden asociarse a lipotimias y, de forma infrecuente, a pérdida

de conocimiento. El estudio vestibular es normal y el diagnóstico se confirma al medir la presión arterial en decúbito tras estar tumbado 20 minutos y al adoptar de forma brusca la bipedestación. Las cifras de presión sistólica descienden 20-40 mmHg en bipedestación cuando la maniobra reproduce las sensaciones que refiere el joven paciente. El tratamiento es evitar los cambios bruscos de posición.

El *vértigo posicional paroxístico benigno* (VPPB) relacionado con una alteración otolítica (migración de los otolitos a los conductos o sobre la cúpula de los conductos semicirculares) es sobre todo una enfermedad del adulto. Estos vértigos posicionales aparecen de forma excepcional en los niños y por lo general en casos de traumatismos (traumatismo craneal tras una caída o un accidente de tráfico). Las características son las mismas que en los adultos: vértigo que aparece durante los cambios de posición, con nistagmo geotrópico que muestra latencia, fatiga y adaptación. La sensación vertiginosa suele tolerarse mejor por los niños que por los adultos. Los estudios otológico, vestibular y oftalmológico son normales y el tratamiento es, como en el caso de los adultos, una maniobra liberadora (Semont-Toupet, Epley).

La *enfermedad de Ménière* y los síndromes menieriformes son infrecuentes en los niños y, en nuestra experiencia, estos síndromes, asociados a vértigo, hipoacusia y acufenos, con sensación de plenitud ótica, no se observan más que a partir de los 2-8 años. Quizá se trate de un diagnóstico subestimado, pues los síntomas no siempre se encuentran en la anamnesis y, por ejemplo, la hipoacusia (sobre todo de frecuencias graves) puede ser un hallazgo fortuito en una audiometría solicitada ante un vértigo, cuando ni el propio niño la había percibido. El niño no siempre refiere acufenos de forma espontánea. El vértigo suele ser el síntoma principal y es invalidante, asociado a náuseas y vómitos, sin cefalea y dura varias horas e incluso un día. Si el niño se observa durante la crisis, puede comprobarse el nistagmo espontáneo, con frecuencia intenso. Las exploraciones otológica y neurológica son normales y el estudio vestibular fuera de las crisis es casi siempre normal. La audiometría muestra una disminución de los umbrales auditivos en las frecuencias graves, mientras que la timpanometría descarta un problema tubárico. La medición de los PEOM puede ayudar al diagnóstico si muestra una ausencia de respuesta en el lado de la hipoacusia (en la vía aérea y en la ósea). La prueba del glicerol (prueba bastante larga, con 2 audiometrías separadas 1 hora) casi nunca se realiza en los niños, pero puede mostrar una mejoría de los umbrales auditivos 1 hora después de administrar el glicerol, lo que indica la presencia de hidrolinfa. Sin embargo, esta prueba no siempre es positiva. Se debe evitar establecer este diagnóstico en la primera crisis y hay que vigilar al niño con regularidad y estar listo a modificar dicho diagnóstico en caso de que los síntomas varíen. Si los vértigos se repiten y son invalidantes, puede prescribirse un tratamiento prolongado con betahistina, que no tiene efectos secundarios en los niños.

El *vértigo retardado* aparece en general varios meses o años después de una lesión del oído interno asociada a una hipoacusia postraumática (por ejemplo, fractura del hueso temporal) o después de una agresión infecciosa o viral (por ejemplo, las paperas antes de la vacunación contra sarampión-paperas-rubéola [triple vírica] eran una enfermedad que solía provocar cofosis y vértigo retardado; la frecuencia de este vértigo ha disminuido de modo notable desde la vacunación sistemática de los niños pequeños). Estos vértigos retardados pueden manifestarse como síndromes menieriformes, pero existe el dato, en los antecedentes del paciente, de lesión del oído interno y el síndrome suele ser incompleto, sin signos auditivos asociados a la crisis vertiginosa. El mecanismo propuesto como causa de estos vértigos sería muy similar a los señalados en los síndromes menieriformes y los tratamientos del vértigo retardado son los mismos que los propuestos en la enfermedad de Ménière. Ante los vértigos refractarios al tratamiento médico se propone con frecuencia, en caso de cofosis, una laberintectomía quirúrgica o química.

Los *vértigos de origen comicial* suelen ser infrecuentes y forman parte del aura de las crisis comiciales, generalmente asociadas a un cortejo de signos que evocan un carácter comicial: alucinación de movimientos complejos (más que un vértigo rotatorio aislado), alucinaciones auditivas, signos neurológicos de localización, ausencia con pérdida del conocimiento. Un cuadro semejante implica una consulta neurológica que se seguirá por lo general de un electroencefalograma y de una prueba de imagen cerebral.

La *lesión autoinmunitaria* del oído interno [17], o síndrome de Cogan, se presenta como una «conjuntivitis banal». En los tres casos observados a lo largo de 12 años, siempre el síndrome inflamatorio ha sido secundario a una estimulación excesiva del sistema inmunitario (BCGitis tras una segunda vacunación con BCG, paperas tras una vacuna de refuerzo triple vírica en un niño de 14 años o después de las primeras inyecciones de desensibilización contra ácaros). El niño presenta los ojos rojos, lo que se interpreta como una conjuntivitis viral, pero desarrollará una hipoacusia súbita con inestabilidad o vértigo que señala la lesión vestibular, a veces progresiva. Las pruebas de laboratorio muestran un síndrome inflamatorio significativo y la exploración oftalmológica una queratitis intersticial evocadora. Se trata de un diagnóstico infrecuente, pero debe conocerse, porque se debe administrar un tratamiento esteroideo en dosis altas para evitar la pérdida de la audición.

Conclusión

En los casos de vértigo pediátrico debe realizarse siempre una exploración clínica otológica, neurológica y vestibular (que incluya en especial la prueba de Halmagyi de rotación rápida de la cabeza y la búsqueda de un nistagmo, espontáneo y provocado, con gafas de Frenzel o con videoscopia) antes de precipitarse hacia las exploraciones complementarias excesivas y costosas. Las primeras pruebas complementarias que se soliciten, por orden de prioridad, son el estudio vestibular (que incluya al menos unas pruebas térmicas y los PEOM) y una exploración oftalmológica para descartar un trastorno de refracción o un problema de vergencia u oculomotor. ¿Cuándo se solicitará una prueba de imagen? Desde luego nunca como primera opción, salvo si la exploración neurológica muestra alteraciones que puedan hacer pensar en un proceso expansivo intracraneal, o si un traumatismo craneal se asocia a signos que evoquen la posibilidad de una fractura del hueso temporal. La TC será la primera prueba que se solicite por su mayor rapidez (menos de 1 min de inmovilización con las nuevas técnicas de TC helicoidal). La RM podrá realizarse para precisar la naturaleza de las lesiones detectadas mediante TC. En los niños pequeños, una prueba de imagen (RM o TC) requiere premedicación e incluso anestesia general, por lo que estas técnicas representan un riesgo no despreciable; además, son muy caras. Por tanto, no está justificado solicitarlas en los

casos de vértigo pediátrico antes de haber realizado una exploración clínica otoneurovestibular completa, un estudio audiovestibular y una exploración oftalmológica.

Bibliografía

[1] Wiener-Vacher SR, Toupet F. Quelle est la place de l'appareil vestibulaire dans les troubles de l'équilibre de l'enfant? *Évol Psychomotrices* 1997;**9**:212-5.

[2] Wiener-Vacher SR, Toupet F, François M, Van Den Abbeele T, Viala P, et al. Conséquences des déficits vestibulaires sur le développement du contrôle postural chez l'enfant. In: *Journées parisiennes de pédiatrie*. Paris: Flammarion; 1998. p. 283-7.

[3] Wiener-Vacher SR. *Conséquences posturo-locomotrices de déficits vestibulaires chez l'enfant. Posture et équilibre*. Marseille: Solal; 2001 p. 87–94.

[4] Wiener-Vacher SR, Bril B, Ledebt A. Changes in otolithic function in infants learning to walk observed with off vertical axis rotation. *Neuroscience* 1994;**20**:1108 [abstract].

[5] Wiener-Vacher SR, Toupet F, Narcy P. Canal and otolith vestibulo-ocular reflexes to vertical and off vertical axis rotation in children learning to walk. *Acta Otolaryngol* 1996; **116**:657-65.

[6] Wiener-Vacher SR, Ledebt A, Bril B. Changes in otolith VOR to Off vertical axis rotation in infants learning to walk: preliminary results of a longitudinal study. *Ann N Y Acad Sci* 1996;**781**:709-12.

[7] Wiener-Vacher SR. What is useful in vestibular testing. *Otorhinolaryngol Nova* 2001;**11**:95-8.

[8] Wiener-Vacher SR. Clinical application of the Off Vertical Axis Rotation test (OVAR). *Adv Otorhinolaryngol* 2001;**58**: 88-97.

[9] Anoh-Tanon MJ, Bremond-Gignac D, Wiener-Vacher SR. Vertigo is an underestimated symptom of ocular disorders: dizzy children do not always need MRI. *Pediatr Neurol* 2000; **23**:49-53.

[10] Wiener-Vacher SR, Toupet F, Elmaleh M, Narcy P. Pathologie cochléo-vestibulaire post-traumatique chez l'enfant. *Lettre ORL Chir Cervicofac* 1998;**236**:21-3.

[11] Wiener-Vacher SR, Amanou L, Denise P, Narcy P, Manach Y. Vestibular function in children with CHARGE association. *Arch Otolaryngol Head Neck Surg* 1999;**125**:342-7.

[12] Amanou L, Morisseau-Durand MP, Wiener-Vacher SR, Marianovski R, Abadie V, Manac'h Y. L'oreille interne dans l'association CHARGE. *Ann Otolaryngol Chir Cervicofac* 2000;**117**:161-7.

[13] Abadie V, Wiener-Vacher SR, Morisseau-Durand MP, Poree C, Amiel J, Amanou L, et al. Vestibular anomalies in CHARGE syndrome: investigations and consequences for postural development. *Eur J Pediatr* 2000;**159**:165-71.

[14] Bucci MP, Kapoula Z, Yang Q, Wiener-Vacher S, Bremond-Gignac D. Saccades, vergence and combined movements in a young subject with Congenital Central Hypoventilation Syndrome (CCHS). *Strabismus* 2003;**11**:95-107.

[15] Bucci MP, Kapoula Z, Yang Q, Wiener-Vacher S, Bremond-Gignac D. Abnormalities of vergence latency in children with vertigo. *J Neurol* 2004;**251**:204-13.

[16] Bucci MP, Kapoula Z, Yang Q, Bremond-Gignac D, Wiener-Vacher S. Speed-accuracy of saccades, vergence and combined movements in children with vertigo. *Exp Brain Res* 2004;**157**:286-95.

[17] Ndiaye IC, Rassi SJ, Wiener-Vacher SR. Cochleovestibular impairment in pediatric Cogan's syndrome. *Pediatrics* 2002;**109**:E38.

S. Wiener-Vacher (sylvette.wiener@rdb.ap-hop-paris.fr).
Service d'otorhinolaryngologie, Hôpital Robert Debré, 48, boulevard Sérurier, 75935 Paris cedex 19, France.

Cualquier referencia a este artículo debe incluir la mención del artículo original: Wiener-Vacher S. Vértigo pediátrico. EMC (Elsevier SAS, Paris), Otorrinolaringología, 20-210-B-10, 2005.

Disponible en www.emc-consulte.com (sitio en francés)
Título del artículo: **Vertiges de l'enfant**

Algoritmos · Illustraciones complementarias · Vídeos / Animaciones · Aspectos legales · Información al paciente · Informaciones complementarias · Autoevaluación